

Centro de Referência: C. V. Casa do Gato
Nome do Proprietário: Rui Trafaria
Nome: Thor
Raça: Bengal

Data: 18-01-2020
Idade: 6 Anos
Peso: 6,43 Kg
Nº Microchip: 982000210064789

Motivo Do Exame:

Paciente assintomático para ecocardiografia de controlo. Dx prévio de hipertrofia septal leve. Auscultação cardíaca sem alterações evidentes a reportar. Ecocardiografia realizada baixo sedação com gabapentina e sevoflurano.

Átrio esquerdo:

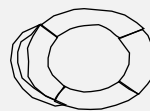
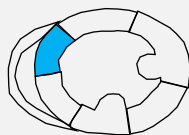
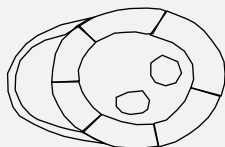
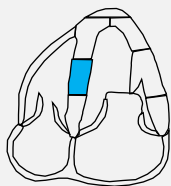
Normo-dimensionado Relação Ae/Ao: 1,27 normal <1,5 Diâmetro aórtico: 1,05 cm. Normal entre 0,65-1,25

Sem alterações relevantes a reportar.

Ventrículo esquerdo:

Fenótipo: Hipertrofiado Falsos tendões: Sim, apical, associado a foco hipertrófico, sem significado hemodinâmico

Função sistólica (FS% Teicholz): Normal Diâmetro interno em diástole: Normal em sistole: Normal



Hipertrofia (quando presente)

- Suspeito (5,5-6 mm) ●
- Leve (6,00- 6,5 mm) ●
- Moderada (6,6-7,5 mm) ●
- Severa (>7,5 mm) ●

Válvula Mitral:

Morfologia: Ponto de coaptação distal ao anel valvular Regurgitação: SAM Leve Vel. Regurgitante: -----

Fluxo trans-mitral: E: 0,57 – 0,68 m/sg Relação E/A entre 1- 2 normal.

Fluxo aórtico e pulmonar:

Fluxo pulmonar sem alterações a reportar. Válvula aórtica sem alterações morfológicas a reportar, não se observou regurgitação leve nesta ecocardiografia sugerindo que, possivelmente, estava relacionada com a sedação na ecocardiografia anterior.

Ventrículo Direito

Tamanho: Normo-dimensionado Regurgitação: Não Vel. Regurg: ----- Hipertensão pulm: Não

Diagnóstico e Recomendações:

ECG durante a ecocardiografia sem alterações a reportar.

Diagnóstico:

Suspeita de fenótipo hipertrófico, focal leve na região septal media inferior. Achados poderiam ser compatíveis com cardiomiopatia hipertrófica. É preciso ter em conta que o diagnóstico de HCM é um diagnóstico de exclusão depois de despistar hipertireoidismo (sem idade para tal), hipertensão arterial (PAS normal), miocardite (sem critério clínico para tal despiste) antes de tentar emitir um diagnóstico definitivo. É preciso ter em conta também que o tamanho do gato é superior à média podendo influenciar também o diâmetro da parede septal. **Sem alterações em relação a ecocardiografia prévia.**

Recomendações terapêuticas:

Sem indicações terapêuticas por enquanto. Recomenda-se repetir a ecocardiografia em 6-10 meses.



