

Centro de Referência: C. V. Casa do Gato  
Nome do Proprietário: Rui Trafaria  
Nome: Galacto  
Raça: Bengal

Data: 18-01-2020  
Idade: 1 Ano  
Peso: 5,00 Kg  
Nº microchip: 981000010451467

**Motivo Do Exame:**

Paciente assintomático para ecocardiografia despiste. Sedada com gabapentina e isoflurano pois o paciente não colaborou na realização do exame. Auscultação cardíaca sem alterações evidentes nem antes nem depois da sedação.

**Átrio esquerdo:**

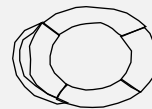
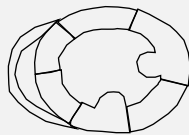
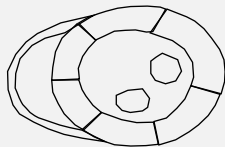
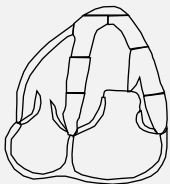
Normo-dimensionado Relação Ae/Ao: 1,35 normal <1,5 Diâmetro aórtico: 0,96 cm. Normal entre 0,65-1,25

Sem alterações relevantes a reportar.

**Ventrículo esquerdo:**

Fenótipo: Normo-dimensionado Falsos tendões: Sim, sem significado hemodinâmico

Função sistólica (FS% Teicholz): Normal Diâmetro interno em diástole: Normal em sistole: Normal



**Hipertrofia (quando presente)**

- Suspeito (5,5-6 mm) ●
- Leve (6,00- 6,5 mm) ●
- Moderada (6,6-7,5 mm) ●
- Severa (>7,5 mm) ●

**Válvula Mitral:**

Morfologia: Normal Regurgitação: Sem regurgitação Vel. Regurgitante: -----

Fluxo trans-mitral: E: 0,73 – 0,81m/sg Relação E/A entre 1- 2 normal.

**Fluxo aórtico e pulmonar:**

Fluxo aórtico e pulmonar sem alterações relevantes a reportar.

**Ventrículo Direito**

Tamanho: Normo-dimensionado Regurgitação: Leve Vel. Regurg: ----- Hipertensão pulm: Não

**Diagnóstico e Recomendações:**

ECG durante a ecocardiografia sem alterações a reportar.

**Diagnóstico:**

Ecocardiografia sem alterações relevantes a reportar para além duma Insuficiência tricúspide leve, classificação ACVIM B1, sem Hipertensão pulmonar associada. o 60-70% dos gatos apresentam regurgitação tricúspide fisiológica.

**Recomendações terapêuticas:**

Sem recomendações terapêuticas hemodinâmicas.

Recomenda-se repetir a ecocardiografia para rastreio racial em 1 ano.



