

Centro de Referência: C. V. Casa do Gato  
Nome do Proprietário: Rui Trafaria  
Nome: Mahina  
Raça: Bengal

Data: 07-09-2019  
Idade: 1,7 Anos  
Peso: 3,00 Kg  
Nº Microchip: 620094100123457

**Motivo Do Exame:**

Paciente assintomático para ecocardiografia despiste. Paciente pouco cooperante sedado com gabapentina e sevoflurano. Auscultação cardíaca sem alterações relevantes a reportar.

**Átrio esquerdo:**

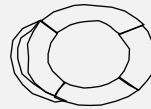
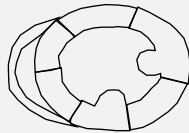
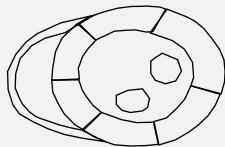
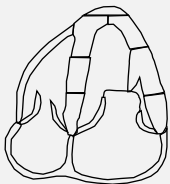
Normo-dimensionado    Relação Ae/Ao: 1,21 normal <1,5    Diâmetro aórtico: 0,84 cm. Normal entre 0,65-1,25

Sem alterações relevantes a reportar.

**Ventrículo esquerdo:**

Fenótipo: Normo-dimensionado    Falsos tendões: Sem falsos tendões.

Função sistólica (FS% Teicholz): Normal    Diâmetro interno em diástole: Normal    em sistole: Normal



**Hipertrofia (quando presente)**

- Suspeito (5,5-6 mm) ●
- Leve (6,00- 6,5 mm) ●
- Moderada (6,6-7,5 mm) ●
- Severa (>7,5 mm) ●

**Válvula Mitral:**

Morfologia: Normal    Regurgitação: Sem Regurgitação    Vel. Regurgitante: -----

Fluxo trans-mitral: E: 0,70 – 0,90m/sg    Relação E/A    Fusão E/A, achado frequente em gatos

**Fluxo aórtico e pulmonar:**

Fluxo pulmonar sem alterações a reportar.

**Ventrículo Direito**

Tamanho: Normo-dimensionado    Regurgitação: Não    Vel. Regurg: -----    Hipertensão pulm: Não

**Diagnóstico e Recomendações:**

ECG durante a ecocardiografia sem alterações a reportar.

**Diagnóstico:**

Ecocardiografia sem alterações relevantes a reportar.

**Recomendações terapêuticas:**

Sem recomendações terapêuticas hemodinâmicas. É essencial o controlo ecocardiográfico em 1 ano.



