

Centro de Referência: C. V. Casa do Gato
Nome do Proprietário: Rui Trafaria
Nome: Pearl
Raça: Bengal

Data: 07-09-2019
Idade: 2 Anos
Peso: 3,00 Kg
Nº Microchip: 020023450434

Motivo Do Exame:

Paciente assintomático para ecocardiografia despiste. Paciente pouco cooperativo sedado com gabapentina e sevoflurano. Auscultação cardíaca sem alterações evidentes a reportar.

Átrio esquerdo:

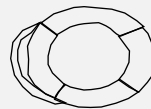
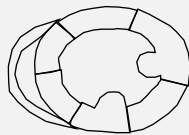
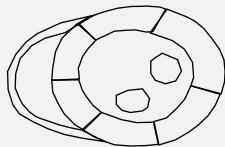
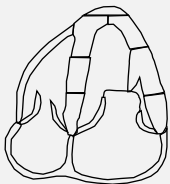
Normo-dimensionado Relação Ae/Ao: 1,45 normal <1,5 Diâmetro aórtico: 0,83 cm. Normal entre 0,65-1,25

Sem alterações relevantes a reportar.

Ventrículo esquerdo:

Fenótipo: Normo-dimensionado Falsos tendões: Sim, sem significado hemodinâmico

Função sistólica (FS% Teicholz): Normal Diâmetro interno em diástole: Normal em sistole: Normal



Hipertrofia (quando presente)

- Suspeito (5,5-6 mm) ●
- Leve (6,00- 6,5 mm) ●
- Moderada (6,6-7,5 mm) ●
- Severa (>7,5 mm) ●

Válvula Mitral:

Morfologia: Normal Regurgitação: Sem Regurgitação Vel. Regurgitante: -----

Fluxo trans-mitral: E: 0,73 – 0,86m/sg Relação E/A entre 1- 2 normal.

Fluxo aórtico e pulmonar:

Fluxo aórtico e pulmonar sem alterações relevantes a reportar.

Ventrículo Direito

Tamanho: Normo-dimensionado Regurgitação: Não Vel. Regurg: ----- Hipertensão pulm: Não

Diagnóstico e Recomendações:

ECG durante a ecocardiografia sem alterações a reportar.

Diagnóstico:

Ecocardiografia sem alterações relevantes a reportar

Recomendações terapêuticas:

Sem recomendações terapêuticas hemodinâmicas por enquanto.
Aconselha-se repetir a ecocardiografia em 1 ano.



