

Centro de Referência: C. V. Casa do Gato  
Nome do Proprietário: Rui Trafaria  
Nome: Toruko  
Raça: Bengal

Data: 13-07-2019  
Idade: 7 Anos  
Peso: 6,00 Kg  
Nº microchip: 982000088466833

**Motivo Do Exame:**

Paciente assintomático para ecocardiografia despiste. Auscultação baixo sedação (Isoflurano) devido a escassa colaboração do paciente. Auscultação cardíaca sem alterações evidentes a reportar

**Átrio esquerdo:**

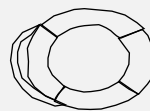
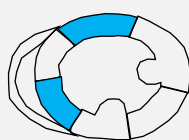
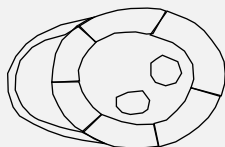
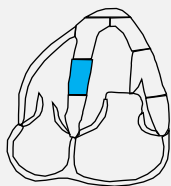
Normo-dimensionado Relação Ae/Ao: 1,28 normal <1,5 Diâmetro aórtico: 1,13 cm. Normal entre 0,65-1,25

Sem alterações a reportar.

**Ventrículo esquerdo:**

Fenótipo: Normo-dimensionado Falsos tendões: Sim, associado a 2 focos hipertróficos no septo. Sem significado clínico.

Função sistólica (FS% Teicholz): Normal Diâmetro interno em diástole: Normal em sistole: Normal



**Hipertrofia (quando presente)**

- Suspeito (5,5-6 mm) ●
- Leve (6,00- 6,5 mm) ●
- Moderada (6,6-7,5 mm) ●
- Severa (>7,5 mm) ●

**Válvula Mitral:**

Morfologia: Ponto de coaptação distal ao anel valvular Regurgitação: SAM Leve Vel. Regurgitante: -----

Fluxo trans-mitral: E: 0,34 – 0,40m/sg Relação E/A <1, sugestivo de dificuldades de relaxamento, frequente em geriátricos.

**Fluxo aórtico e pulmonar:**

Fluxo aórtico e pulmonar sem alterações a reportar.

**Ventrículo Direito**

Tamanho: Normo-dimensionado Regurgitação: Leve Vel. Regurg: 1,13-1,3 m/sg Hipertensão pulm: Não

**Diagnóstico e Recomendações:**

ECG durante a ecocardiografia sem alterações a reportar.

**Diagnóstico:**

Ecocardiografia com 2 focos hipertróficos leves na região septal infero-medial associada a inserção de falsos tendões. Hipertrofia muito possivelmente fisiológica embora deva despistar-se hipertensão arterial, hipertireoidismo, pseudo-hipertrofia e deva acompanhar-se ecograficamente em 12 meses para despiste duma possível evolução e cardiomiopatia hipertrófica.

Regurgitação tricúspide leve, classificação ACVIM B1, sem hipertensão pulmonar associada (possivelmente induzida pela sedação).

**Recomendações terapêuticas:**

Sem recomendações terapêuticas hemodinâmicas.



